

# Infarto esplénico asociado a infección por citomegalovirus, primer reporte de caso en Colombia

Santiago Sánchez-Pardo<sup>1,\*</sup>, Andrés Ochoa-Díaz<sup>2</sup>

## Resumen

**Introducción:** El infarto esplénico ocurre cuando la arteria esplénica o alguna de sus ramas quedan ocluidas, ya sea por émbolos distantes o por trombosis *in situ*. Dentro de la literatura mundial hay muy pocos casos documentados de infarto esplénico asociado a infección por Citomegalovirus, por lo que este podría considerarse el primero en Colombia.

**Presentación del Caso:** Se trata de una paciente femenina de 53 años quien fue atendida en una institución de tercer nivel de la Ciudad de Bogotá, Colombia, por cuadro de dolor abdominal, a quien se le realizó una tomografía abdominal contrastada que demostró en el bazo una lesión hipodensa en cuña correspondiente con infarto esplénico por lo cual se realizaron estudios complementarios evidenciando como único dato positivo la positividad de la IgM para Citomegalovirus, descartándose eventos de hipercoagulabilidad.

**Discusión:** El infarto esplénico es una condición infrecuente que normalmente se presenta con síntomas variables e inespecíficos, dentro de las enfermedades infecciosas que corresponden con aproximadamente el 30% de los diagnósticos de Infarto esplénico, la infección por Citomegalovirus únicamente ha sido reportada en muy pocos casos. Se presenta el caso de una mujer joven con infarto esplénico como diagnóstico final de dolor abdominal en quien se descartaron causas de hipercoagulabilidad y se confirma la infección aguda por Citomegalovirus, lo cual se ha descrito muy poco en la literatura y puede considerarse el primer caso reportado en Colombia.

## Splenic infarction associated with cytomegalovirus infection, first Colombian Case report

### Abstract

**Introduction:** Splenic infarction occurs when the splenic artery or any of its branches are occluded, either by distant emboli or by thrombosis *in situ*. Within the world literature, there are very few documented cases of splenic infarction associated with Cytomegalovirus infection, so this could be considered the first in Colombia.

**Case Presentation:** This is a 53-year-old female patient who was treated at a third-level institution in the City of Bogotá, Colombia, for symptoms of abdominal pain, who underwent a contrasted abdominal tomography that she demonstrated in the spleen. a hypodense wedge lesion corresponding to splenic infarction, for which reason complementary studies were carried out, showing the positivity of IgM for Cytomegalovirus as the only positive data, ruling out events of hypercoagulability.

**Discussion:** Splenic infarction is an infrequent condition that normally presents with variable and nonspecific symptoms. Among infectious diseases that correspond to approximately 30% of the diagnoses of splenic infarction, Cytomegalovirus infection has only been reported in very few cases. The case of a young woman with splenic infarction is presented as the final diagnosis of abdominal pain in whom causes of hypercoagulability were ruled out and acute infection by Cytomegalovirus was confirmed, which has been described very little in the literature and can be considered the first reported case in Colombia.

## Introducción

El infarto esplénico ocurre cuando la arteria esplénica o alguna de sus ramas quedan ocluidas, ya sea por émbolos distantes o por trombosis *in situ*. Los trastornos hematológicos malignos como los linfomas o el síndrome mielodisplásico se han descrito como factores que aumentan el riesgo de trombosis; los mecanismos variados de embolización arterial

o hipercoagulabilidad pueden mediar en el infarto esplénico e incluso ser la única forma de desarrollo del mismo<sup>1,2</sup>.

Cerca del 30% de los pacientes con infarto esplénico tienen una causa predisponente identificada, en el grupo restante las causas son muy variadas y las enfermedades infecciosas ocupan el cuarto y quinto lugar dependiendo de la serie estudiada<sup>1</sup>.

1 Especialista en Medicina Interna Universidad Industrial de Santander. <https://orcid.org/0000-0003-3869-6907>

2 Residente Especialización Medicina Interna. Universidad Industrial de Santander. Bucaramanga. Colombia. <https://orcid.org/0000-0001-9249-9117>

\* Autor para correspondencia.

Correo electrónico: [sasanchez21@hotmail.com](mailto:sasanchez21@hotmail.com)

Calle 169# 16 C 10 Ap 502 T 3 Bogotá Colombia. Teléfono: 3142190439

Recibido: 13/03/2020; Aceptado: 22/04/2020

Cómo citar este artículo: S. Sánchez-Pardo, *et al.* Infarto esplénico asociado a infección por citomegalovirus, primer reporte de caso en Colombia. *Infectio* 2020; 24(4): 262-265  
<http://dx.doi.org/10.22354/in.v24i4.887>

En la serie de Wand *et al*<sup>3</sup> se encontró que los principales mecanismos subyacentes fueron cardioembólicos (54,4%), trastornos vasculares (20%), trastornos hematológicos (15,6%) y múltiples causas (21,1%); la fibrilación auricular y la aterosclerosis fueron comunes en pacientes mayores de 70 años, mientras que el síndrome antifosfolípido fue el predominante en personas jóvenes<sup>1-3</sup>.

Los síntomas del infarto esplénico son muy variados y en las diferentes series el dolor abdominal es el síntoma predominante, presente en aproximadamente 84% de los pacientes. Los síntomas asociados y anormalidades de laboratorio que apoyan el infarto esplénico como leucocitosis, trombocitosis o aumento de lactato deshidrogenasa se presentan en aproximadamente 25%<sup>1-3</sup>.

La mononucleosis infecciosa es causada comúnmente por infección por el Virus de Epstein-Barr (VEB), que se caracteriza por faringitis, linfadenopatía, linfocitosis atípica y hepatoesplenomegalia. Aunque la mononucleosis infecciosa suele ser una enfermedad autolimitada, puede tener ciertas complicaciones, dentro de las cuales la ruptura esplénica es una de las más graves y ocurre en sólo el 0,1% de los pacientes<sup>4,5</sup>.

Dentro de la literatura mundial hay muy pocos casos documentados de infarto esplénico asociado a infección por Citomegalovirus (CMV), no encontrándose casos reportados a nivel regional por lo que este podría considerarse el primero en Colombia. Dentro de las fuentes de datos consultadas se encontraron dos casos reportados en donde se evidenciaba infecciones por VEB y un caso concomitante de infección por CMV y Parvovirus B19<sup>4,5</sup>. El objetivo del presente manuscrito es presentar un caso de infección aguda por CMV asociada a infarto esplénico, lo cual no se ha descrito previamente en la literatura en el ámbito regional hasta el momento.

## Presentación del Caso

Se trata de una paciente femenina de 53 años quien fue atendida en una institución de tercer nivel de la Ciudad de Bogotá, Colombia, en el mes de octubre de 2019 por un cuadro clínico de 5 días de evolución consistente en malestar general, astenia, fiebre cuantificada en 38°C, asociado a dolor en región lumbar bilateral y en caderas. En el momento de su valoración en urgencias negó la presencia de síntomas urinarios irritativos. Fue tratada previamente de forma ambulatoria con cefalexina por impresión diagnóstica de cistitis aguda. Al examen físico se encontraba con puño percusión positiva y esplenomegalia, por lo que se interpretó su cuadro como pielonefritis aguda y se inició manejo con piperacilina-tazobactam, dado el antecedente de exposición a cefalexina. Fue hospitalizada para realizar exámenes complementarios.

Durante su estancia en salas generales de hospitalización dada la persistencia del dolor lumbar y abdominal a pesar de

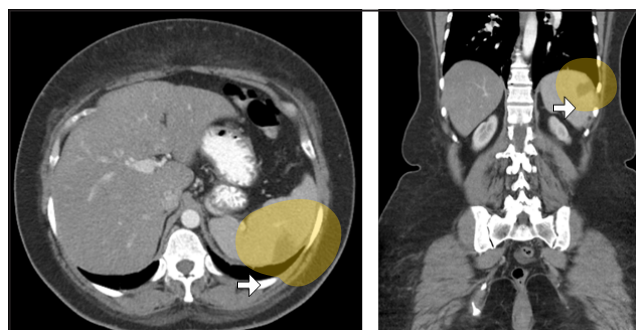
no tener signos o síntomas de respuesta inflamatoria sistémica, se realizó una tomografía abdominal contrastada la cual se muestra en la Figura 1. En esta última se evidenció en el bazo una lesión hipodensa en cuña correspondiente con infarto esplénico por lo cual se realizaron estudios complementarios, evidenciando como único dato positivo la positividad de la IgM para CMV, considerándose el único factor predisponente de esta condición según la literatura consultada.

Cabe resaltar que durante su estancia hospitalaria presentó alteraciones en líneas celulares del cuadro hemático caracterizadas por leucocitosis con linfocitosis y trombocitopenia, por lo que requirió de estudios adicionales para descartar condiciones hematológicas predisponentes.

Recibió manejo con piperacilina tazobactam por 4 días hasta tener el concepto de infectología, y dada la negatividad del urocultivo inicial se suspendió este manejo. Su evolución posterior fue satisfactoria sin complicaciones infecciosas posteriores. Se realizaron además estudios de autoinmunidad y se descartaron factores predisponentes para embolización mediante ecocardiograma transtorácico en el cual no se evidenciaron masas ni trombos intracavitarios. Se realizó electrocardiograma Holter de 24 horas en el cual no se evidenció la presencia de taquiarritmias como fibrilación auricular que pudiesen sugerir origen cardioembólico al cuadro. Los estudios serológicos se muestran en la Tabla No. 1.

Una vez se realizaron los exámenes y al ver la excelente evolución clínica, sumado a que el servicio de cirugía general no consideró realizar intervenciones quirúrgicas por tratarse de un infarto esplénico de área pequeña, se consideró el egreso para continuar el manejo de forma ambulatoria. Fue valorada por hematología ambulatoria un mes posterior al egreso, quien no consideró realizar estudios adicionales dada la positividad de anticuerpos para CMV y la resolución de los cambios en cuadro hemático. La paciente fue contactada posteriormente vía telefónica refiriendo resolución completa de los síntomas.

La paciente firmó consentimiento informado para la publicación de las imágenes y la información clínica, de igual forma este es un estudio considerado sin riesgo



**Figura 1.** Tac de Abdomen contrastado en donde se evidencian áreas de hipointensidad consistentes con infarto esplénico (Flechas).

## Discusión

El infarto esplénico es una condición infrecuente que normalmente se presenta con síntomas variables e inespecíficos<sup>3</sup>, lo cual concuerda con el caso presentado dado que la paciente a su ingreso fue considerada con síntomas de infección urinaria tipo pielonefritis aguda no complicada y recibió antibióticoterapia para ello.

Las series de casos más grandes dentro de la literatura disponible son la de Wand *et al*, y Ami *et al*<sup>1,3</sup> quienes recolectaron en 10 años de observación 89 y 32 casos, respectivamente. Los estudios previos soportan el concepto de que el diagnóstico de infarto esplénico es de exclusión, y que no representa una aproximación diagnóstica inicial en pacientes que ingresan por dolor abdominal en los servicios de urgencias, dada su baja prevalencia estimada cercana al 0.016%<sup>1-3</sup>.

Los principales síntomas de consulta de los pacientes con infarto esplénico corresponden al dolor abdominal en el 82 – 84% de los casos, lo cual se corresponde con el caso presentado. Se han descrito anomalías en laboratorio como leucocitosis, trombocitosis, elevación de la Deshidrogenasa Láctica (LDH) o elevación de reactantes de fase aguda<sup>6</sup>, hallazgos que fueron encontrados en su mayoría en el caso presentado.

El CMV se distribuye ampliamente en la población general, con una prevalencia del 50-90%, que es mayor en los países en desarrollo y en las regiones con bajo nivel socioeconómico<sup>7</sup>. Principalmente se han descrito condiciones de riesgo en pacientes receptores de trasplante de órgano sólido, siendo mayor la incidencia de enfermedad en grupos de alto riesgo: donante [D+], receptor [R-] y el estado global de inmunosupresión.

A nivel local hay pocos estudios de prevalencia con un estudio realizado en el 2016 por Arias-Murillo *et al*, en donde se describió una seroprevalencia en 1.813 donantes de órganos y 3.313 personas receptoras de trasplante renal, encontrándose una prevalencia de IgG para CMV de 86,2 % en donantes y de 91,0 % en receptores de trasplante renal<sup>8</sup>, lo cual deja ver que, a pesar de una prevalencia alta de esta infección en la población adulta, aun en este grupo etario puede haber nuevas infecciones.

Dentro de las causas del infarto esplénico reportadas, la principal etiología en pacientes jóvenes son las condiciones de hipercoagulabilidad, sin embargo, esto no se ha definido claramente en ninguna serie dada la gran diversidad de mecanismos y asociación etiológica reportada para esta entidad<sup>1,3,7,10,11</sup>. Múltiples mecanismos variados de embolización arterial y la hipercoagulabilidad puede mediar en su presentación e incluso pueden ser una manifestación previa a su presentación<sup>12</sup>. El bazo también puede volverse susceptible al infarto por anomalías anatómicas que faciliten la torsión, o por daño iatrogénico después de diversos procedimientos abdominales, ambas causas no evidenciadas en el presente caso.

La infección por CMV es una causa mucho más infrecuente, lo cual hace excepcional su presentación y otorga especial interés a la presentación del caso, dado que se realizaron todos los estudios correspondientes para descartar mecanismos embólicos y trastornos de hipercoagulabilidad asociados. Por otro lado, no se tenía antecedente de uso de anticonceptivos orales<sup>9</sup>, lo cual también se ha descrito en la literatura, confirmado de esta manera como etiología única la infección por CMV.

Dentro de las enfermedades infecciosas que corresponden aproximadamente el 30% de los diagnósticos de infarto esplénico, la infección por CMV ha sido reportada en muy pocos casos, uno de ellos asociado a la infección por Parvovirus en una mujer joven en Japón<sup>4</sup>. Este último caso recibió tratamiento con ganciclovir, lo cual no se realizó en el caso presentado dada la poca evidencia de dicho tratamiento en esta entidad específica. La mononucleosis infecciosa es causada principalmente por el VEB, sin embargo, otros virus como CMV, el Herpes Humano tipo 6, Parvovirus B19 y el VIH se han asociado con este síndrome similar o mononucleosis-like. En una serie de casos de 49 pacientes con infarto esplénico, solo en uno se evidenció infección por CMV<sup>2</sup>, lo cual soporta lo inusual de esta presentación.

Se ha descrito que la infección por CMV induce fenómenos trombóticos, como trombosis de la vena porta y el infarto esplénico, siendo el mecanismo más reportado la aparición transitoria anticuerpos antifosfolípidos, entidad que se descartó en el caso presentado (Ver tabla 1). Estos anticuerpos transitorios también se han descrito en las infecciones por VEB junto con la aparición transitoria del anticoagulante lúpico en otras infecciones como hepatitis C, CMV, y parvovirus B19<sup>13</sup>.

Se presenta el caso de una mujer joven con infarto esplénico como diagnóstico final de dolor abdominal en quien se descartaron causas de hipercoagulabilidad, y se confirma la infección aguda por CMV como etiología del cuadro. Lo anterior se ha descrito muy poco en la literatura, considerándose este como el primer caso en Colombia dentro de la literatura consultada hasta el momento de la realización del manuscrito.

## Consideraciones éticas

El estudio se realizó después de obtener el consentimiento informado firmado del paciente para participar en el estudio y utilizar su historial médico y fotografías, lo que no comprometió su identidad.

**Conflicto de Intereses.** Los autores declaran no tener ningún conflicto de Interés para la realización y publicación del presente caso.

**Confidencialidad de los datos.** Los autores declaran que en este artículo no aparecen datos que permitan identificar al paciente.

**Tabla No. 1** Laboratorios y pruebas serológicas que demuestran la infección aguda por CMV.

Hematología		Bioquímica		Serología	
<b>Globulos Blancos</b>	18.000	Procalcitonina	0,15 (RV 0-0,5ng/ml)	VIH	No reactivo
<b>Neutrofilos</b>	3200 (17,6%)	Proteina C Reactiva	25 (RV 0 – 5 mg/L).	VDRL	No reactivo
<b>Linfocitos</b>	12.400 (68,5%)	Bilirrubina Total	0,3 (RV 0 – 1,1 mg/dl).	Hepatitis C Ac	Negativos
<b>Monocitos</b>	1900 (13%)	Bilirrubina Directa	0,2 (RV 0 – 0,25 mg/dl).	AgS Hepatitis B	Negativo
<b>Plaquetas</b>	158.000	Bilirrubina Indirecta	0,1. (RV. 0 – 0,8 mg/dl).	<b>CMV IgM</b>	<b>&gt; 140 (RV &lt; 18)</b>
<b>Hemoglobina</b>	14,8	Acido Lactico	3,7 mmol/L (RV 0 – 2)	Epstein Barr IgM	7,4 (RV <9)
		Creatinina	0,7 (RV. 0,5 - 1,2mg/dl)	Herpes I IgM	1,8 (RV <9)
		AST	88 (RV 0-41 U/L)	Herpes II IgM	1,4 (RV <9)
		ALT	88 (RV 0-42 U/L)	Carga Viral CMV AMPLICOR	> 1000 copias
		LDH	477. (RV135-214)		
		Anti DNA Doble cadena	Negativos	*(RV reference Value)	
		Anti nucleares	Reactivos 1/320		
		B2 glicoproteina IgG	Negativa.		
		B2 Glicoproteina IgM	Negativa.		
		Anticuerpos Anti Cardiolipinas IgG - IgM	Negativos.		
		Phosphatidyl Serina Phosphatidyl Inositol Acido Phosphatidyco IgG - IgM	Negativos.		
		Anticoagulante Lúpico	Negativo.		

**Derecho a la privacidad y consentimiento informado.** El consentimiento informado reposa en poder de los autores.

**Fuentes de Financiación.** Los autores declaran no tener ninguna fuente de financiación para la realización del presente estudio.

**Agradecimientos.** Agradecemos a nuestros pacientes por ser parte de nuestros estudios y permitirnos publicar sus casos.

**Referencias**

1. Ami S, Meital A, Ella K, Abraham K, Acute Splenic Infarction at an Academic General Hospital Over 10 Years, *Medicine (Baltimore)*. 2015 Sep;94(36):e1363. doi: 10.1097/MD.0000000000001363.
2. Antopolsky, N. Hiller, S. Salameh, B. Goldshtein, and R. Stalnikowicz, "Splenic infarction: 10 years of experience, *Am J Emerg Med*. 2009; 27(3):262-5. doi: 10.1016/j.ajem.2008.02.014.
3. Ori Wand, Oshrat E. Tayer-Shifman, Shafik Khoury & Alon Y. Hershko: A practical approach to infarction of the spleen as a rare manifestation of multiple common diseases, *Annals of Medicine*, (2018) DOI: 10.1080/07853890.2018.1492148
4. Harada T, Sueda Y, Okada K, Kitaura T, Yamaguchi K, Makino H, Splenic Infarction in Acute Cytomegalovirus and Human Parvovirus Concomitant Infection, *Case Reports Infect Dis*. 2018 3:eCollection 2018. DOI: 10.1155/2018/7027656.
5. Li Y, George A, Arnaout S, Wang JP, Abraham GM, Splenic Infarction: An Under-recognized Complication of Infectious Mononucleosis?, *Open Forum Infect Dis*. 2018 Feb 17;5(3):ofy041. doi: 10.1093/ofid/ofy041.
6. Nores M, Phillips EH, Morgenstern L, Hiatt JR. The Clinical Spectrum of Splenic Infarction. *Am Surg* 1998; 64:182-188.
7. Cortés JA, Yomayusa N, Arias Y, Arroyave IH, Cataño JC, García P et al, Consenso colombiano para la estratificación, diagnóstico, tratamiento y prevención de la infección por citomegalovirus en pacientes adultos con trasplante renal, *Infectio*, 2016;20 (4): 250-264. doi.org/10.1016/j.infect.2015.10.005.
8. Arias-Murillo YR, Osorio-Arango K, Cortés JA, Beltrán M, Seroprevalencia de citomegalovirus en donantes de órganos y receptores de trasplante renal, Colombia, 2010-2014, *Biomédica* 2016;36(Supl.2):187-93. doi: http://dx.doi.org/10.7705/biomedica.v36i0.2938
9. Abdallah AO, Kaur V, Mahmoud F, Motwani P, Image Diagnosis: Splenic Infarction Associated with Oral Contraceptive Pills in a Healthy Young Woman, *Perm J*. 2017;21:16-071. doi: 10.7812/TPP/16-071
10. Ghersin I, Leiba A, unusual cause of acute abdomen: splenic infarction, *Arq Bras Cir Dig*. 2017 Oct-Dec;30(4):289-290. doi: 10.1590/0102-6720201700040015.
11. Khan S, Saud S, Khan I, Prabhu S, Epstein Barr Virus-induced Antiphospholipid Antibodies Resulting in Splenic Infarction: A Case Report, *Cureus*. 2019 Feb 22;11(2):e4119. doi: 10.7759/cureus.4119.
12. Kara E, Ayden H. Antiphospholipid antibody syndrome (APS) presenting as splenic thrombosis and acute calculous cholecystitis. *Acta Chir Belg*. 2004;104:733-735. DOI: 10.1080/00015458.2004.11679654
13. Uthman IW, Gharavi AE, Viral infections and antiphospholipid antibodies, *Semin Arthritis Rheum*. 2002;31(4):256-63. DOI: 10.1053/sarh.2002.28303.