

# Microcefalia por Zika un problema latente: Reporte de Caso y Aspectos Moleculares

Oscar Patiño<sup>1</sup>, Nelson Muñoz<sup>2</sup>, Hernando Pinzón<sup>2</sup>, Melissa Reyes<sup>1</sup>, Carlos Moneriz<sup>1,\*</sup>

## Resumen

Se presenta el caso de un paciente de 20 días de nacido, procedente de Cartagena (Bolívar), hospitalizado por presentar fiebre de 6 días de evolución asociado a sintomatología respiratoria con evaluación neurológica normal. La ecografía obstétrica evidenció una microcefalia con un percentil de perímetro cefálico <2, con hipoplasia del cuerpo calloso y tomografía axial computarizada de cráneo que reportó diámetros cefálicos disminuidos, finas calcificaciones residuales en región frontal-parietal y cambios atróficos cerebrales subcorticales. Se le inició terapia antibiótica por presentar sepsis neonatal, las pruebas serológicas y la PCR para Zika resultaron positivas. Se decidió dar el alta médica al 6 día por mejoría clínica y no presentar déficit neurológico aparente. Aunque no existe un tratamiento específico, el pilar del manejo de un recién nacido con microcefalia es el seguimiento y la vigilancia futura de las posibles comorbilidades, como epilepsia, parálisis cerebral o retraso cognitivo y motor.

**Palabras Claves:** Microcefalia, Zika, Embarazo, Células precursoras neurales, TLR3

## Zika microcephaly a latent problem: Case Report and Molecular Aspects

### Abstract

We present the case of a 20-day-old patient from Cartagena (Bolívar), hospitalized for presenting a 6-day fever associated with respiratory symptoms with normal neurological evaluation. The obstetric ultrasound showed a microcephaly with a percentile of cephalic perimeter <2, with hypoplasia of the corpus callosum and computed tomography of the skull that reported decreased cephalic diameters, fine residual calcifications in the frontal-parietal region and atrophic subcortical cerebral changes. Antibiotic therapy was initiated due to neonatal sepsis, the serological tests and the PCR for Zika were positive. It was decided to discharge the hospital after 6 days due to clinical improvement and for not presenting apparent neurological deficit. Although there is no specific treatment, the pillar of the management of a newborn with microcephaly is the monitoring and future surveillance of possible comorbidities, such as epilepsy, cerebral palsy or cognitive and motor retardation.

**Keywords:** Microcephaly, Zika, Pregnancy, Neural precursor cells, TLR3

## Introducción

La infección por el virus Zika (ZIKV) es una enfermedad causada por un arbovirus identificado por primera vez en 1947 en el valle de Zika, Uganda<sup>1</sup> perteneciente al género *flavivirus*. La infección por virus Zika es una enfermedad caracterizada por fiebre, erupción cutánea, malestar general y cefalea, que suele concluir en 7 días, siendo en su mayoría asintomática<sup>2</sup>.

La razón por la cual la Organización Mundial de la Salud (OMS) lo declaró una emergencia de salud pública de preocupación internacional en febrero de 2016 se debe princi-

palmente a su asociación con defectos congénitos en forma de microcefalia primaria o congénita; definida como aquel perímetro cefálico menor para la edad y sexo del niño en cuestión, cuya disminución en el tamaño del encéfalo está asociado a un pobre desarrollo cerebral.

Debido a un aumento de casos de microcefalia asociado a infección por Zika, el estudio de esta enfermedad cobra valor epidemiológico, siendo Colombia el segundo país con el mayor número de casos de Zika reportados en toda Latinoamérica<sup>3</sup>. Solo en el año 2016 se han reportado 8.826 casos confirmados y 94.112 sospechados por clínica. En el

1 Grupo Bioquímica y Enfermedad. Facultad de Medicina, Universidad de Cartagena. Colombia.

2 Departamento de Pediatría. Facultad de Medicina, Universidad de Cartagena. Colombia.

\* Autor para correspondencia.

Correo electrónico: cmonerizp@unicartagena.edu.co

Campus de Zaragocilla. Laboratorio de Bioquímica (2º piso), Facultad de Medicina, Universidad de Cartagena (Colombia). Teléfono: (055) 6698176 ext. 130; fax: (055) 6698177

Recibido: 11/05/2018; Aceptado: 24/02/2019

Cómo citar este artículo: O. Patiño, *et al.* Microcefalia por Zika un problema latente: Reporte de Caso y Aspectos Moleculares. *Infectio* 2020; 24(1):50-53

año 2017, se notificaron 2.130 casos de enfermedad por virus Zika de los cuales 1693 casos fueron confirmados por clínica (79,5%), 57 casos fueron confirmados por laboratorio (2,7%) y 380 casos sospechosos (17,8%). La notificación de casos disminuyó en un 97,6% comparado con la notificación del año 2016. Según el Instituto Nacional de Salud (Colombia), al periodo epidemiológico XIII del año 2018, se notificaron 857 casos de enfermedad por virus Zika, de los cuales 601 casos fueron confirmados por clínica (70.1%), 6 confirmado por laboratorio (0.7%), 250 casos sospechosos (29.2%). En el año 2019 (semana epidemiológica 1 a la semana 29) se han reportado 284 casos de infección por Zika, de los cuales el 76.4 % (217) fueron confirmados por clínica, 1.4 %<sup>4</sup> confirmados por laboratorio y el 22.2% (63) sospechosos<sup>4</sup>.

Aunque Colombia no se encuentra actualmente en estado de epidemia para ZIKV, se ha vuelto endémica con transmisión continua. En este sentido, los departamentos que cuentan con la mayoría de casos reportados en los últimos años son Valle del Cauca, Santander, Tolima, Cundinamarca y Meta, seguido de Atlántico, Córdoba y el Distrito de Cartagena<sup>5</sup>. Así mismo de la semana 01 de 2016 a la semana 52 de 2018 se han confirmado 359 casos de microcefalia y otros defectos congénitos del Sistema Nervioso Central asociados a virus Zika<sup>4</sup>. En este artículo se reporta el caso de un recién nacido el cual presenta microcefalia, en el contexto de madre con antecedente de enfermedad por virus Zika durante el embarazo. El respaldo del diagnóstico en este caso está basado en elementos clínicos, radiológicos y moleculares.

### Caso Clínico

Se presenta un recién nacido, sexo masculino, de 20 días de nacido, procedente de un barrio de la zona sur de Cartagena, Colombia. Nacido con 40 semanas de gestación, con un peso al nacer de 3.350 gramos. Ingresa con cuadro clínico de 5 días de evolución consistente en rinorrea hialina escasa y fiebre de 38° C, por lo que se decide hospitalizar para iniciar manejo.

Al examen físico se encuentra perímetro cefálico de 33 cm (-2,93), evaluación neurológica con funciones motoras y sensitivas sin déficit aparente. FC 122/min, FR 32/min, peso 4210 gramos, una talla de 51 cm sin ningún otro hallazgo patológico. Se le ordena administrar ampicilina 210 mg IV cada 8 horas, amikacina 60 mg IV cada 24 horas, acetaminofén 2 cc cada 6 horas y lactancia materna exclusiva.

Al siguiente día el cultivo de sangre que fue positivo para Cocos Gram Positivos, posteriormente confirmado como *Staphylococcus aureus*, y un urocultivo negativo. El TAC de cráneo simple reportó lo siguiente: diámetros cefálicos disminuidos, finas calcificaciones residuales en región frontoparietal, y cambios atróficos cerebrales subcorticales, reportándose microcefalia, calcificaciones cerebrales e hipoplasia del cuerpo caloso. Los resultados de IgG e IgM para Toxo-

plasma y Rubeola negativo, VDRL no reactivo, serología y PCR positiva para Zika. Al quinto día, oftalmología da como resultado al examen físico apreciación de córnea y cristalino claro en ambos ojos, sin evidencia de alteración de macula.

Finalmente, al sexto día, el paciente presenta mejoría del cuadro clínico y hemodinamicamente estable. Se decide dar el alta médica con diagnósticos de Sepsis Neonatal Tardía y Microcefalia Congénita, con controles periódicos por pediatría, neurología pediátrica e infectología pediátrica. La revisión de la historia clínica contó con la autorización y aval del Hospital Infantil Napoleon Franco Pareja de la Ciudad de Cartagena (Colombia), siguiendo las normas de la Resolución 008430 de 1993 y la Resolución 2378 de 2008 del Ministerio de Salud y Protección Social.

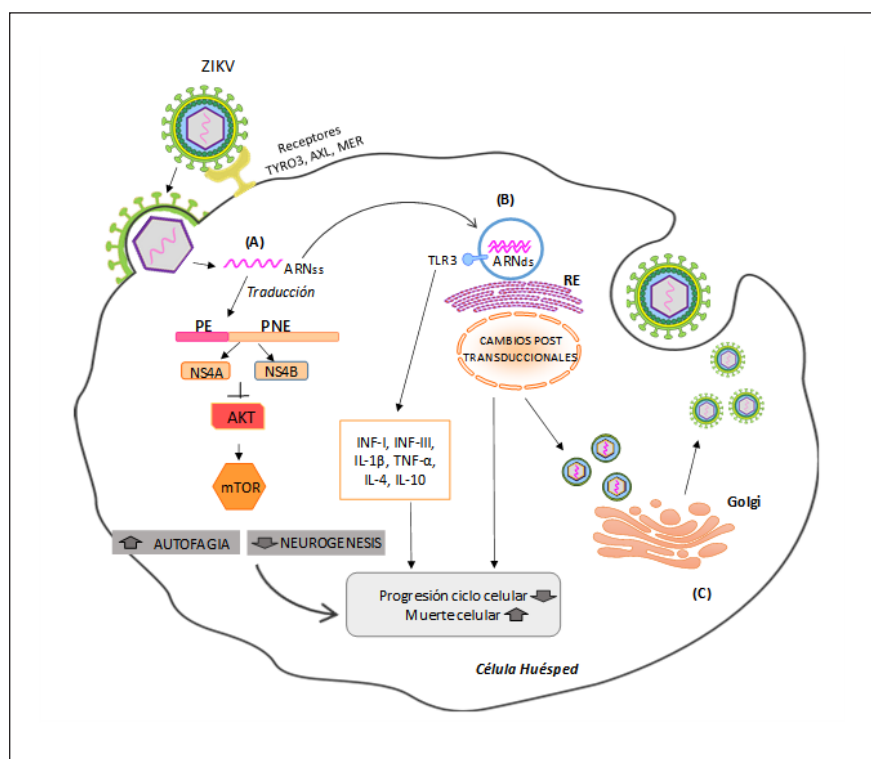
### Discusión

La pregunta que ha surgido después del brote ocurrido entre 2014 a 2016 sería: ¿Por qué ZIKV solo en el brote de los últimos años comenzó a causar microcefalia a pesar de que ha existido por muchos años? Una de las teorías aceptadas, es que el virus probablemente evolucionó del linaje africano a través de mutaciones genéticas virales que condujo a una patogenicidad viral aumentada. Un ejemplo es la cepa brasileña, la cual contiene mutaciones en tres de las proteínas traducidas de su ARN, las cuales participan en los mecanismos de evasión de la respuesta inmune<sup>2</sup>.

Al igual que otros flavivirus, es probable que el ZIKV ingrese en las células huésped a través de la endocitosis iniciada por la interacción de glicoproteínas de la envoltura del virus con los receptores de la superficie celular, incluida la familia TAM de los receptores de tirosina quinasas (TYRO3, AXL y MER) facilitando la entrada del flavivirus<sup>2,6</sup> (Figura 1).

Estos receptores candidatos para la infección por ZIKV, son muy expresados en células neuronales, permitiendo la fusión de las membranas viral y endosomal y la liberación de ARN viral (ARNv) en el citoplasma. El ARNv se traduce en una poliproteína, que se procesa de forma conjunta y posterior a la traducción por las proteasas virales y del huésped en proteínas estructurales y no estructurales<sup>6</sup>. Estudios recientes demuestran la capacidad de NS4A y NS4B (proteínas no estructurales) específicamente para inducir autofagia en células progenitoras neurales (NPCs), disminuyendo la fosforilación de Akt y posteriormente inhibe la actividad de mTOR promoviendo autofagia. La vía Akt-mTOR es necesaria para el crecimiento y la proliferación de las células madre adultas, específicamente las células madre neurales<sup>6</sup>.

Otra de las causas descritas en la literatura es que el ZIKV tiene la capacidad de activar al receptor TLR3 (Toll-like-Receptor 3), perteneciente a una clase de receptores endosómicos que reconoce el ARNs (ARN de doble cadena) en las células



**Figura 1.** Aspectos moleculares de la Infección por Zika y Microcefalia. (A). Las partículas del virus se fusionan con la membrana endosomal liberando el ARN genómico en el citoplasma de la célula huésped. El genoma de ZIKV (ARNss) codifica una poliproteína única, la cual es escindida después de la traducción por el huésped y las proteasas virales en tres proteínas estructurales (Cápside [C], Premembrana [prM] y Envoltura [E]) y siete proteínas no estructurales (NS1, NS2A, NS2B, NS3, NS4A, NS4B y NS5). La NS4A y NS4B inhiben la vía Akt-Mtor. (B). La replicación viral en la superficie del RE, da como resultado un genoma de ARNs sintetizado a partir del ARNss genómico, este ARN es detectado por el receptor endosomal TLR3, activando la producción de INF-I e INF-III, perturbando la neurogénesis y las vías apoptóticas, así como moléculas del sistema inmune. El genoma de ARNs se transcribe y se replica posteriormente, dando como resultado genomas virales ARNss adicionales. (C). Las partículas de virus inmaduros se ensamblan dentro del ER, se transportan a través de la red trans-Golgi y luego las nuevas partículas del virus se liberan en el entorno extracelular, donde pasan a un nuevo ciclo de vida infeccioso. ZIKV: virus Zika. ARNss: ARN de cadena sencilla. ARNs: ARN de doble cadena. PE: proteínas estructurales. PNE: proteínas no estructurales. Fuente: Elaborada por autores con la Herramienta Motifolio Inc.

infectadas<sup>7</sup>. En un estudio realizado por Jason Dang y col<sup>8</sup>, el ZIKV disminuye los progenitores neurales en los organoides cerebrales humanos mediante la activación del receptor inmunitario innato TLR3. El análisis de la ruta de los cambios en la expresión génica durante la activación de TLR3 destacó 41 genes también relacionados con el desarrollo neuronal, lo que sugiere una conexión mecánica con la neurogénesis alterada<sup>8</sup>. Además, por medio de este receptor el virus provoca respuestas inmunitarias innatas que conducen a liberaciones de IFN tipo I y tipo III, que junto con otros mediadores inmunitarios proinflamatorios como el TNF- $\alpha$ , IL-4, IL-10, IL-1 $\beta$  (Figura 1), desencadenan una respuesta inmune agresiva, que tiene el potencial de causar daño cerebral al aumentar la muerte neuronal y generar anomalías vasculares<sup>6,7</sup>.

En conjunto, el ZIKV infecta las NPCs in vivo y afecta el desarrollo del cerebro que resulta en la detención del ciclo celular, la apoptosis celular, la inhibición de la diferenciación,

el adelgazamiento cortical y finalmente la microcefalia cuya severidad incrementaría en infecciones durante la gestación en el primer trimestre. No obstante, las anomalías congénitas podrían presentarse en infecciones durante el 3er trimestre del embarazo, como ocurrió en este caso, donde son más infrecuentes y asociados a procesos infecciosos en el feto<sup>7</sup>. Para la detección oportuna se recomienda sospechar de infección por ZIKV en una mujer embarazada, cuando está presente un exantema maculopapular, independientemente de la edad gestacional y después de haber descartado otras causas infecciosas y no infecciosas. La confirmación diagnóstica se realizará mediante serología por muestra tomada entre 3 a 5 días del inicio de los síntomas<sup>9</sup>. Los síntomas del síndrome ZIKV congénito detectables por ecografía incluyen: atrofia cerebral, calcificaciones intracraneales, disgenesia del cuerpo calloso, que fueron evidentes en este caso, así como cisterna magna agrandadas y hemisferios cerebrales asimétricos<sup>9</sup>.

Consecuentemente, esta entidad potencialmente catastrófica no cuenta con un tratamiento en específico, lo que significa que los programas de promoción y prevención cobran aún más importancia. El diagnóstico oportuno ante una sospecha clínica en la mujer embarazada o el neonato, el seguimiento estricto y el control preciso del neurodesarrollo y de las facultades cognitivas del individuo son el pilar de un tratamiento multifacético<sup>10</sup>. Por lo tanto, es necesario anteponer el diagnóstico oportuno como la terapia más efectiva para salvar en la medida de lo posible, un daño que aparenta ser irreversible.

Lugar donde se llevó a cabo el trabajo: Hospital Infantil Napoleón Franco Pareja (Cartagena, Colombia)

### Agradecimientos

A la Facultad de Medicina de la Universidad de Cartagena y al Hospital Infantil Napoleón Franco Pareja (Cartagena, Colombia) por facilitar el acceso a la información.

### Responsabilidades éticas

**Protección de personas y animales.** Los autores declaran que para este reporte de caso no se realizaron experimentos en seres humanos ni en animales.

**Confidencialidad de los datos.** Los autores declaran que en este artículo no aparecen datos que permitan identificar al paciente.

**Derecho a la privacidad y consentimiento informado.** Los autores han obtenido el consentimiento informado del paciente referido en el artículo. Este documento obra en poder del autor de correspondencia.

**Conflicto de intereses.** Los autores declaran no tener ningún conflicto de intereses

### Financiación

Vicerrectoría de Investigaciones de la Universidad de Cartagena, Plan de fortalecimiento y sostenibilidad del Grupo de Bioquímica y Enfermedad.

### Referencias

1. de Oliveira CS, da Costa Vasconcelos PF. Microcephaly and Zika virus. *J Pediatr (Rio J)*. 2016;92(2):103-5. DOI: 10.1016/j.jpmed.2016.02.003
2. Wen Z, Song H, Ming GL. How does Zika virus cause microcephaly? *Genes Dev*. 2017;31(9):849-61. DOI: 10.1101/gad.298216.117
3. Machado-Alba JE, Machado-Duque ME, Gaviria-Mendoza A, Orozco-Giraldo V. Diagnosis of neurological disorders and the Zika virus epidemic in Colombia 2014 -2016. *International journal of infectious diseases: IJID: official publication of the International Society for Infectious Diseases*. 2016;51:133-4. DOI: 10.1016/j.ijid.2016.09.010
4. Instituto Nacional de Salud. Colombia. Boletín Epidemiológico. . <https://www.ins.gov.co/buscador-eventos/Paginas/Vista-Boletin-Epidemiologico.aspx> 2019.
5. Rodriguez-Morales A, Trujillo A, Sánchez-Duque J, Cardona-Ospina JA, Villamil gomez W, E Jimenez-Canizalez C, et al. Introductory Chapter: Clinical and Epidemiological Implications of Zika Virus Infection -The Experience of RECOLZIKA in Colombia. 2018. DOI: 10.5772/intechopen.72571
6. Liang Q, Luo Z, Zeng J, Chen W, Foo SS, Lee SA, et al. Zika Virus NS4A and NS4B Proteins Deregulate Akt-mTOR Signaling in Human Fetal Neural Stem Cells to Inhibit Neurogenesis and Induce Autophagy. *Cell Stem Cell*. 2016;19(5):663-71. DOI: 10.1016/j.stem.2016.07.019
7. Lee I, Bos S, Li G, Wang S, Gadea G, Desprès P, et al. Probing Molecular Insights into Zika Virus-Host Interactions. *Viruses*. 2018;10(5):233. DOI: 10.3390/v10050233
8. Dang J, Tiwari SK, Lichinchi G, Qin Y, Patil Veena S, Eroshkin Alexey M, et al. Zika Virus Depletes Neural Progenitors in Human Cerebral Organoids through Activation of the Innate Immune Receptor TLR3. *Cell Stem Cell*. 2016;19(2):258-65. DOI: 10.1016/j.stem.2016.04.014
9. Wang JN, Ling F. Zika Virus Infection and Microcephaly: Evidence for a Causal Link. *Int J Environ Res Public Health*. 2016;13(10). DOI:10.3390/ijerph13101031
10. Satterfield-Nash A, Kotzky K, Allen J, Bertolli J, Moore CA, Pereira IO, et al. Health and Development at Age 19-24 Months of 19 Children Who Were Born with Microcephaly and Laboratory Evidence of Congenital Zika Virus Infection During the 2015 Zika Virus Outbreak - Brazil, 2017. *MMWR Morb Mortal Wkly Rep*. 2017;66(49):1347-51. DOI: 10.15585/mmwr.mm6649a2