



Infectio

Asociación Colombiana de Infectología

www.elsevier.es/infectio



REPORTE DE CASO

Piedra negra y piedra blanca: aspectos diferenciales

Camilo Andrés Morales Cardona^{a,*}, Ángel Omar Jaimes Ramírez^b, Celmira Vargas Hortúa^c
y Constanza Tejada Figueroa^d

^a Médico dermatólogo, Centro Dermatológico Federico Lleras Acosta, E.S.E., Bogotá, D.C., Colombia. Instructor, Facultad de Medicina, Universidad CES, Medellín, Colombia

^b Residente de Dermatología, Universidad CES, Medellín, Colombia

^c Médica dermatóloga, Centro Dermatológico Federico Lleras Acosta, E.S.E., Bogotá, D.C., Colombia. Docente, Facultad de Medicina, Fundación Universitaria Sánitas, Bogotá, D.C., Colombia

^d Residente de Dermatología, Fundación Universitaria Sánitas, Bogotá, D.C., Colombia

Recibido el 4 de mayo de 2012; aceptado el 1 de febrero de 2013

PALABRAS CLAVE

Piedra negra;
Piedra blanca;
Cuero cabelludo;
Trichosporon

KEYWORDS:

Black piedra;
White piedra;
Scalp;
Trichosporon

Resumen Las piedras son infecciones fúngicas superficiales y asintomáticas frecuentes en los países tropicales, que se caracterizan por la presencia de nódulos a lo largo del tallo piloso. Sin embargo, la literatura publicada durante los últimos años es limitada y la taxonomía actual de sus agentes etiológicos es poco conocida.

Se presenta un caso de piedra negra y otro de piedra blanca en dos mujeres colombianas inmunocompetentes con numerosas lesiones nodulares en su cabello que consultaron a un centro de referencia nacional en Bogotá, Colombia.

A pesar de que las piedras fueron descritas y clasificadas desde el punto de vista clínico y microbiológico hace más de 100 años, aun se conoce poco sobre su historia, ecología, forma de transmisión, epidemiología y presentación clínica. Sin embargo, las diferencias que existen entre las dos micosis ayudan a orientar el diagnóstico clínico y fúngico.

© 2013 ACIN. Publicado por Elsevier España, S.L. Todos los derechos reservados.

Black piedra and white piedra: Differential aspects

Abstract Black piedra and white piedra are common superficial and asymptomatic fungal infections in tropical countries, characterized by the presence of hard nodules located along the hair shaft. However, in recent years literature on this topic has been limited and the current taxonomy of their etiologic agents is poorly understood.

* Autor para correspondencia.

Correo electrónico: camiderm@yahoo.com (C.A. Morales Cardona)

Here we report two cases of black piedra and white piedra in two immune competent Colombian women with numerous nodular lesions in their hair who visited a national reference center in Bogota, Colombia.

Despite having been described and classified from a clinical and microbiological perspective more than 100 years ago, little is still known about the history, ecology, mode of transmission, epidemiology and clinical presentation of pedras. Nevertheless, the differences between the two mycoses help to orient clinical and fungal diagnoses.

© 2013 ACIN. Published by Elsevier España, S.L. All rights reserved

Introducción

Las piedras son micosis superficiales infrecuentes que han sido objeto de estudio desde hace muchos años. Sin embargo, la literatura actualizada sobre el tema es escasa, lo cual favorece el desconocimiento y la dificultad para su diagnóstico.

Se caracterizan por la presencia de nódulos que invaden el tallo piloso y comparten algunas características del aspecto macroscópico de las lesiones que producen. El agente etiológico de la piedra negra es un hongo dematiáceo ascomiceto denominado *Piedraia hortae*, que predomina en climas tropicales húmedos y compromete en forma casi exclusiva los pelos de la cabeza. La piedra blanca es causada por diferentes especies patógenas del género *Trichosporon*, tiene distribución mundial y, por lo tanto, es más frecuente, y afecta zonas pilosas diferentes a la cabeza, como el pubis y las axilas.

A continuación presentamos un caso de piedra negra y otro de piedra blanca en dos mujeres colombianas inmunocompetentes con numerosas lesiones nodulares en su cabello. Se hace énfasis en las características clínicas y microbiológicas más importantes para orientar el diagnóstico clínico y fúngico, y se establecen claras diferencias entre las dos micosis.

Casos clínicos

Caso 1

Mujer de 72 años de edad, residente en la zona urbana de La Dorada (departamento de Caldas), sin antecedentes personales de importancia, con lesiones asintomáticas de color oscuro en el cabello de dos años de evolución, para lo cual había consultado a varios médicos sin haber recibido ningún tratamiento. En el examen físico se encontraron múltiples y pequeños nódulos de color oscuro en todo el cabello, de consistencia firme a la palpación, que no se desprendían fácilmente y envolvían los tallos pilosos a diferentes niveles (fig. 1a).

En el examen directo con KOH al 10% se observaron los nódulos adheridos al tallo piloso (fig. 1b) que estaban constituidos por hifas tabicadas, paralelas al eje del pelo y sacos o *ascus*. Al presionar la preparación se evidenciaron ascosporas hialinas fusiformes, características de *Piedraia hortae* (fig. 1c). Se confirmó el diagnóstico de piedra negra y se recomendó el corte de pelo como tratamiento definitivo.

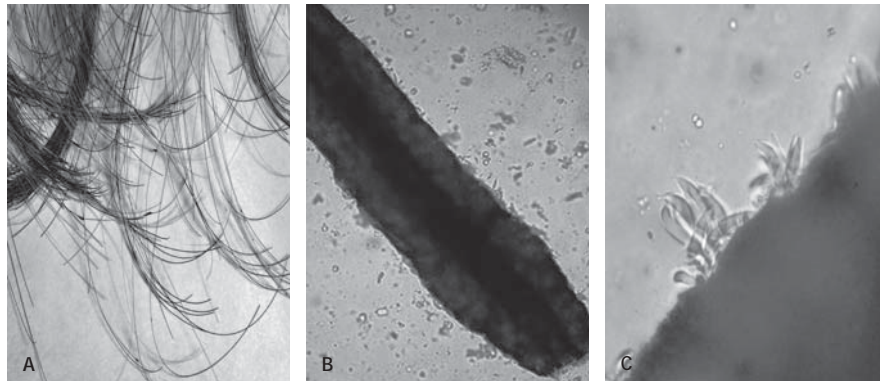


Figura 1 A. Aspecto macroscópico de las lesiones de piedra negra. B. Examen directo con KOH; nódulo adherido al tallo piloso (10X). C. Examen directo con KOH; ascosporas de un nódulo roto (320X).

Caso 2

Mujer de 16 años de edad, residente en Bogotá, D.C., con antecedentes de trenzado frecuente con el pelo húmedo y lesiones asintomáticas de color blanquecino en el cabello, de seis meses de evolución, que había sido medicada con tratamientos tópicos como betametasona, ácido salicílico y piritionato de zinc, sin ninguna mejoría.

En el examen físico presentaba múltiples y pequeños nódulos de color amarillento con escamas blanquecinas en todo el cabello, adheridos a los tallos pilosos (fig. 2a), sin compromiso de otras zonas pilosas.

Se practicó examen directo con KOH al 10% en el que, inicialmente, se observó el tallo piloso rodeado de una estructura ovoide de color amarillento (fig. 2b) y artroconidias en la superficie del pelo (fig. 2c). En el cultivo en medio de Sabouraud y Micosel crecieron colonias amarillentas de aspecto "cerebriforme", con posterior identificación de *Trichosporon mucoides* por medio del sistema API®/ID32. Se confirmó el diagnóstico de piedra blanca y se recomendó el corte de pelo, además de las indicaciones para evitar el trenzado y la humedad.

Discusión

Las piedras son infecciones fúngicas superficiales y asintomáticas que se caracterizan por la presencia de nódulos firmes compuestos por elementos fúngicos localizados a lo largo del tallo piloso¹.

El término "piedra" fue acuñado por los autores colombianos Nicolás Osorio y Andrés Posada-Arango^{2,3} a finales del siglo XIX para referirse a las infecciones del pelo conocidas en Colombia con el nombre de "mal de tierra", similares a las descritas por Beigel en Inglaterra², causadas por hongos del género *Trichosporon*. Desde entonces, el término se ha utilizado en diferentes idiomas para agrupar bajo el mismo nombre dos micosis que comparten el aspecto macroscópico de los nódulos que producen al para-

sitar los tallos pilosos: masas sólidas con apariencia de granos finos (sémola) o pequeñas piedras⁴. Los resultados de los trabajos desarrollados en Brasil a principios del siglo XX por Horta², da Fonseca y de Area Leao⁵ permitieron la clasificación de las piedras y, paulatinamente, se establecieron diferencias entre las dos enfermedades (tabla 1).

En el primer caso, la paciente infectada fue una mujer mayor con lesiones únicamente en el cabello y sin evidencia de ruptura del mismo. Procedía de una población ubicada en el centro de Colombia sobre la margen occidental del río Magdalena, con una temperatura promedio de 28 °C que sobrepasa los 35 °C en la temporada más cálida, clima ideal para el desarrollo del hongo.

La piedra negra es producida por el hongo ascomiceto *Piedraia hortae*⁶, con algunos casos reportados en los países tropicales de Suramérica, África y el sudeste asiático, donde las condiciones de calor y humedad favorecen el desarrollo de la infección⁶. Es asintomática, sin predilección por ninguno de los dos sexos^{6,7} y es casi exclusiva de los pelos de la cabeza^{8,9}, aunque esporádicamente puede afectar la barba, las axilas y el pubis⁴.

Después de invadir la cutícula, la presión mecánica que ejercen las hifas durante el crecimiento del hongo y la degradación de la queratina, a partir de los procesos enzimáticos, debilitan la vaina radicular y en algunos casos pueden afectar la corteza⁸.

Fue descrita por primera vez en Brasil en 1906 por Godinho⁹, donde la piedra negra es endémica entre los grupos indígenas de la Amazonia^{1,7}, pero poco después se conocieron casos en Colombia, Venezuela, Ecuador, Guyana Francesa, Paraguay, Uruguay, Argentina, Malasia, Indonesia, Tailandia, India y Sudáfrica^{1,10-12}.

El segundo caso que reportamos se presentó en una mujer adolescente, también con lesiones únicamente en el cabello y sin evidencia de ruptura del mismo, procedente de Bogotá D.C., ciudad ubicada a una altitud de 2.630 m, con una temperatura promedio de 14 °C, y clima frío de sabana tropical.

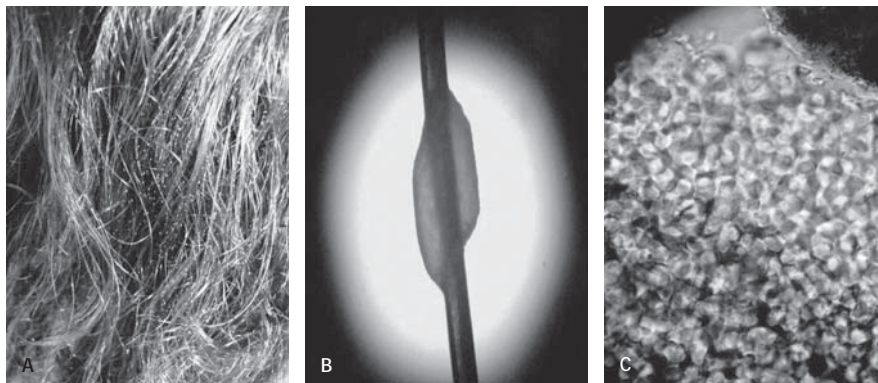


Figura 2. A. Aspecto macroscópico de las lesiones de piedra blanca. B. Examen directo, nódulo adherido al tallo piloso (10X). C. Examen directo con KOH: artroconidias en la superficie del tallo piloso (40X).

Características	Piedra negra	Piedra blanca
Agente etiológico	<i>Piedraia hortae</i> ¹	<i>Trichosporon ovoides</i> , <i>T. cutaneum</i> , <i>T. asahii</i> , <i>T. inkin</i> , <i>T. mucoides</i> , <i>T. asteroides</i> ^{6,17,6}
Fuente de infección	Pelos de primates, suelo, agua, plantas ^{7,8}	Pelos de caballos, simios y perros, suelo, agua, madera, vegetales y animales en descomposición ^{6,8,10}
Condiciones climáticas propicias	Tropical húmedo ⁸	Tropical, subtropical y templado ^{14,17}
Características macroscópicas del nódulo	Concreciones oscuras y duras ⁴ , firmemente adheridas, con sonido metálico al peinar el pelo ⁶	Concreciones café claro o blanquecinas ⁸ , blandas, que se pueden desprender con facilidad ⁶
Tamaño del nódulo	30-45 µm ⁸	3-8 mm ^{4,15}
Localización principal	Pelos de la cabeza y esporádicamente las axilas y el pubis ^{8,9}	Pelos del pubis, escroto, región perianal, axilas, cuero cabelludo ²⁴ , cejas, pestañas, barba y bigote ^{6,8}
Flora normal	No	Flora cutánea ¹⁹ , gastrointestinal ¹³ , respiratoria ³¹ y genitourinaria ^{13,31}
Forma de transmisión	Contacto con personas infectadas, agua y material contaminado. Peines, brochas, cepillos y recipientes para el pelo ^{15,29}	Contacto con personas infectadas y contacto sexual; contacto con agua y material contaminado ^{13,14}
Sinergismo	Desconocido	Corinebacterias y <i>Brevibacterium</i> sp. ^{6,16}
Efecto sobre el tallo piloso	Pérdida de brillo por el tono mate de los nódulos ¹⁰ . No invade la corteza pero puede romper el pelo ^{8,28,29}	Puede invadir la corteza ⁸ y causar destrucción del pelo ²⁸
Compromiso de otros órganos	No descrito	Uñas ³⁰ y oídos ¹⁵ , en pacientes con neutropenia y sida puede haber infección diseminada extracutánea ^{6,13,31}
Examen directo con KOH	Estroma formado por hifas tabicadas pigmentadas de pared gruesa ⁶ ; sacos y ascosporas adheridos al pelo ^{6,29}	Masas de hifas tabicadas, blastoconidias y artroconidias hialinas ⁶

La piedra blanca es la más común de las piedras¹, afecta tanto a hombres como a mujeres, aunque predomina en estas según algunas series de casos¹³⁻¹⁶, probablemente porque el cabello largo favorece la infección^{17,18}. Tiene distribución mundial y existen reportes de casos en varios países de regiones tropicales, subtropicales y climas templados^{6,15,18}, incluyendo España¹⁹ y el sur de los Estados Unidos, donde se describió un foco endémico de piedra blanca genital²⁰.

Clásicamente se consideró al hongo levaduriforme *Trichosporon beigellii* como único agente etiológico hasta 1992^{3,21,22}, cuando a partir del trabajo de Guého et al.²³ se identificaron seis especies patógenas para el ser humano, entre ellas *T. mucoides* (tabla 1). Estudios posteriores permitieron el reconocimiento de 38 especies, subdivididas en cinco grupos²¹, con lo cual la taxonomía de este género se modificó radicalmente.

En contraste con la piedra negra, algunos hábitos como el que tenía la paciente del segundo caso de trenzar el cabello, además del uso de prendas y elementos contaminados (fómites), puede favorecer la infección^{15,19,24}. Es común el compromiso de zonas diferentes al pelo de la cabeza, principalmente en los genitales y las axilas^{14,25}, donde las pequeñas concreciones blandas no son fácil-

mente visibles y se identifican como nódulos espaciados al palpar el tallo piloso a lo largo de su eje^{4,15}.

La infección se inicia rápidamente cuando el pelo sale del folículo y, a medida que este crece, el nódulo se forma y endurece invadiendo las células cuticulares sin afectar la corteza^{8,19} y, por lo tanto, sin causar destrucción del pelo infectado. Sin embargo, algunos autores consideran que se puede presentar invasión de la corteza debido a una actividad sinérgica con bacterias corineformes²⁶.

El diagnóstico de las piedras se confirma por la observación directa de los elementos fúngicos presentes en el pelo infectado²², y el cultivo de los nódulos proporciona información morfológica adicional. Para la identificación de las especies de *Trichosporon* se requieren pruebas bioquímicas y moleculares adicionales^{22,23}.

Los principales diagnósticos diferenciales, comunes para las dos piedras, son la tricobacteriosis axilar, la tricorrexia nudosa, la pediculosis *capitis* y pubis, el moniletrix, la tricoptilosis^{6,17,18}, los cilindros capilares²⁷, la dermatitis seborreica y la tiña *capitis*¹⁵. El tratamiento más efectivo, tanto para la piedra negra como para la piedra blanca, es cortar o afeitar completamente el pelo de la zona afectada^{6,28,29}. Sin embargo, este puede ser rechazado debido

a las consecuencias sociales y cosméticas que genera. Como alternativa se han utilizado antifúngicos tópicos^{18,24,30}, queratolíticos⁴ y soluciones con yodo, ácido salicílico²⁴, glutaraldehído, azufre, ciclopiroxolamina, sulfuro de selenio, piritionato de cinc, anfotericina B y clorhexidina^{6,15,28}. Se debe tener en cuenta que cuando la piedra blanca afecta el pelo de la cabeza también puede colonizar el cuero cabelludo, el cual se convierte en reservorio y favorece las recurrencias, por lo tanto, en estos casos estaría indicada la combinación de un champú antimicótico y un antimicótico sistémico para eliminar el estado de portador¹⁷. Los antimicóticos sistémicos que se han utilizado con éxito para el tratamiento de la piedra blanca son el itraconazol^{13,18} y el fluconazol¹⁷, y para la piedra negra se ha descrito un caso tratado con terbinafina²⁹.

Conclusión

El desconocimiento de aspectos como la ecología, la epidemiología, las manifestaciones clínicas y la forma de transmisión de las piedras^{7,22} se refleja en la escasa literatura actualizada y en la dificultad diagnóstica que generaron los dos casos que presentamos. Lo anterior permite suponer que las dos enfermedades son más frecuentes de lo que se cree, por lo menos, en los países tropicales ligados a la historia de las piedras, como Colombia.

El diagnóstico diferencial de las lesiones nodulares del pelo es amplio y obliga al clínico a sospechar infecciones como piedra negra y piedra blanca cuando la procedencia del paciente, sus hábitos y posibles fuentes de infección lo sugieren, sospecha que puede ser confirmada rápidamente mediante la observación directa de los elementos fúngicos y evitar así retraso en el diagnóstico, tratamientos inadecuados, complicaciones y nuevos casos de la enfermedad.

Bibliografía

- Fischman O. Black piedra among Brazilian Indians. *Rev Inst Med Trop Sao Paulo*. 1973;15:103-6.
- Horta P. Sobre uma nova forma de Piedra. *Mem Inst Oswaldo Cruz*. 1911;3:86-107.
- Negrón R. Historical aspects of dermatomycoses. *Clin Dermatol*. 2010;28:125-32.
- Bonifaz A, Gómez-Daza F, Paredes V, Ponce RM. Tinea versicolor, tinea nigra, white piedra, and black piedra. *Clin Dermatol*. 2010;28:140-5.
- da Fonseca O, de Area Leão AE. Sobre os cogumelos de pedra brasileira. *Mem Inst Oswaldo Cruz*. 1928;21:122-5.
- Schwartz RA. Superficial fungal infections. *Lancet*. 2004;364:1173-82.
- Coimbra CEA, Santos RV. Black piedra among the Zoro indians from Amazonia (Brazil). *Mycopathologia*. 1989;107:57-60.
- Figueras MJ, Guarro J. Ultrastructural aspect of the keratinolytic activity of piedra. *Rev Iberoam Micol*. 2000;17:136-41.
- Fischman O. Black piedra in Brazil. A contribution to its study in Manaus (State of Amazonas). *Mycopathologia*. 1965;25:201-4.
- Molero B, Volcan GS. Tricopatías micóticas (piedras) en el estado Bolívar. *Dermatol Venez*. 1984;25:54-67.
- Rodríguez JD. Piedra en Ecuador. *Mycopathologia*. 1961;14:31-8.
- Wolff JC. Frecuencia de las micosis superficiales en comunidades de la cuenca del río Baudó (Chocó). *Latreia*. 1991;4:14-6.
- Khandpur S, Reddy BS. Itraconazole therapy for white piedra affecting scalp hair. *J Am Acad Dermatol*. 2002;47:415-8.
- Pontes ZB, Ramos AL, Lima EO, Guerra MF, Oliveira NM, Santos JP. Clinical and mycological study of scalp white piedra in the state of Paraíba, Brazil. *Mem Inst Oswaldo Cruz*. 2002;97:747-50.
- Romero-Navarrete M, Castillo-Solana A, Arenas-Guzmán R, Fernández-Martínez R. Piedra blanca. Revisión de los casos mexicanos y estudio de prevalencia y factores de riesgo de cien pacientes atendidas en la consulta externa de dermatología del Hospital General de Acapulco, Guerrero. *Dermatol Rev Mex*. 2011;55:3-8.
- Thérizol-Ferly M, Kombila M, Gomez de Diaz MG, Douchet C, Salaun Y, Barrabes A, et al. White piedra and *Trichosporon* species in equatorial Africa. II. Clinical and mycological associations: an analysis of 449 superficial inguinal specimens. *Mycoses*. 1994;37:255-60.
- Kiken DA, Sekaran A, Antaya RJ, Davis A, Imaeda S, Silverberg NB. White piedra in children. *J Am Acad Dermatol*. 2006;55:956-61.
- Tambe SA, Dhurat SR, Kumar CA, Thakare P, Lade N, Jerajani H, et al. Two cases of scalp white piedra caused by *Trichosporon ovoides*. *Indian J Dermatol Venereol Leprol*. 2009;75:293-5.
- Ruiz-Orozco IM, Hernández-Arana MS, Quiñonez-Venegas R, Mayorga J, Tarango-Martínez VM. Piedra blanca. Presentación de tres casos. *Piel*. 2004;19:239-41.
- Kalter DC, Tschén JA, Cernoch PL, McBride ME, Sperber J, Bruce S, et al. Genital white piedra: epidemiology, microbiology, and therapy. *J Am Acad Dermatol*. 1986;14:982-93.
- Chagas-Neto TC, Chaves GM, Colombo AL. Update on the genus *Trichosporon*. *Mycopathologia*. 2008;166:121-32.
- Magalhães AR, Mondino SS, da Silva M, Nishikawa MM. Morphological and biochemical characterization of the aetiological agents of white piedra. *Mem Inst Oswaldo Cruz*. 2008;103:786-90.
- Guého E, Smith MT, de Hoog GS, Billon-Grand G, Christen R, Batenburg-van der Vegte W. Contributions to a revision of the genus *Trichosporon*. *Antonie van Leeuwenhoek*. 1992;61:289-316.
- Ríos X, Rojas RF, Hincapié ML. Ocho casos de piedra blanca en población pediátrica. *Rev Asoc Colomb Dermatol*. 2012;20:175-80.
- Roselino AM, Seixas AB, Thomazini JA, Maffei CM. An outbreak of scalp white piedra in a Brazilian children day care. *Rev Inst Med Trop Sao Paulo*. 2008;50:307-9.
- Ellner K, McBride M, Kalter D, Tschén J, Wolf J. White piedra: evidence for a synergistic infection. *Br J Dermatol*. 1990;123:355-63.
- Minelli L, Gon AS, Sales NCMM. Casts: three cases report and literature review. *An Bras Dermatol*. 2006;81:159-62.
- Drake LA, Dinehart SM, Farmer ER, Goltz RW, Graham GF, Hordinsky MK, et al. Guidelines of care for superficial mycotic infections of the skin: piedra-Guidelines/Outcomes Committee. *J Am Acad Dermatol*. 1996;34:122-4.
- Gip L. Black piedra: the first case treated with terbinafine. *Br J Dermatol*. 1994;130:26-8.
- Elmer KB, Elston DM, Libow LF. *Trichosporon beigellii* infection presenting as white piedra and onychomycosis in the same patient. *Cutis*. 2002;70:209-11.
- Pulpillo A, Sánchez J, Del Canto S, Navarrete M, Pérez I. Infección sistémica por *Trichosporon asahii*. *Actas Dermosifiliogr*. 2001;92:354-7.