

Infectio

Asociación Colombiana de Infectología

www.elsevier.es/infectio



REPORTE DE CASO

Coledocolitiasis y colangitis como complicación del uso de ceftriaxona en niños: reporte de caso

Diego Andrés Rodríguez^{a,*}, Maximiliano Bustacara^b, Adriana Patricia Pinilla^c y Liliana Henao^b

^aFundación Oftalmológica de Santander, Clínica Carlos Ardila Lulle (FOSCAL), Bucaramanga, Colombia

^bFundación HOMI-Hospital de la Misericordia, Bogotá, Colombia

^cUniversidad Nacional de Colombia, Bogotá, Colombia

Recibido el 20 de febrero de 2012; aceptado el 19 de septiembre de 2012

PALABRAS CLAVE

Ceftriaxona;
Colelitiasis;
Niños

Resumen

La ceftriaxona es ampliamente usada en pediatría debido a su espectro de acción, larga vida media y buena penetración en los sitios donde se asientan las infecciones más frecuentes. Es bien tolerada, aunque, con frecuencia, en niños que la reciben, se presenta barro biliar y pseudocoliclitiasis. Esto se ve favorecido porque cerca del 40% del fármaco es eliminado por la bilis sin modificaciones, donde se comporta como un anión con alta afinidad por las sales de calcio. La mayoría de los casos cursan asintomáticos o mínimamente sintomáticos, y de resolución espontánea solo al suspender el uso del fármaco. Se presenta el caso de una niña de 4 años que recibe ceftriaxona durante 14 días por sinusitis, desarrollando al quinto día cálculos en la vesícula biliar que crecen hasta 11 mm y tardan 55 días en desaparecer; el día 34, presenta colecistitis, colangitis y coledocolitiasis que requieren manejo hospitalario.

© 2012 ACIN. Publicado por Elsevier España, S.L. Todos los derechos reservados.

KEYWORDS

Ceftriaxone;
Cholelithiasis;
Child

Choledocholithiasis and cholangitis as a complication of ceftriaxone in children: a case report

Abstract

Ceftriaxone is widely used in children because it has a great spectrum, long half-life and good penetration. Is generally well tolerated, although in children who receive the drug, it often presented pseudocoliclitiasis and biliary sludge. This is favored because about 40% of the drug

*Autor para correspondencia.

Fundación Oftalmológica de Santander, Clínica Carlos Ardila Lulle, Cra. 38 N° 42-72. Apto. 803, Bucaramanga, Colombia.
Tel. móvil: 3005683873. Correo electrónico: drodriguez_rangel@hotmail.com (D.A. Rodríguez).

is eliminated unchanged in bile where it behaves as an anion with high affinity for calcium salts. Most cases present as asymptomatic or minimally symptomatic and spontaneous resolution, only when the drug is no longer taken. A case of a 4 year old girl who received ceftriaxone for 14 days for sinusitis and on day 5 develops gall bladder stones that grow to 11 mm and last 55 days to go away, the day 34 presents cholecystitis, cholangitis and choledocholithiasis requiring medical management to resolution.

© 2012 ACIN. Published by Elsevier España, S.L. All rights reserved.

Introducción

La ceftriaxona es un antibiótico de uso frecuente en pediatría; dado que un porcentaje importante de su eliminación se da por vía biliar, se puede presentar precipitación en la vesícula y formación de pseudocálculos^{1,2}. Esto está descrito en la literatura desde hace algunas décadas y, generalmente, es subestimado como efecto adverso, dado que suele ser asintomático y autorresolutivo; no obstante, existen reportes de complicaciones asociadas^{3,4}. Se presenta un caso clínico de pseudocolelitiasis asociada a ceftriaxona que presenta comportamiento patológico.

Caso clínico

Paciente femenina, de 4 años, ingresa en el servicio de urgencias por cuadro de 7 meses de evolución caracterizado por episodios febriles, rinorrea y cefalea, manejados con antibióticos orales sin mejoría de los síntomas; en el examen de ingreso a urgencias, se evidencia congestión nasal, hipertrofia de cornetes y escurrimiento posterior. Se solicita tomografía de senos paranasales, confirmando compromiso etmoidal, esfenoidal y maxilar bilateral; se inicia manejo con ceftriaxona a dosis de 100 mg/kg/día previa toma de ecografía hepatobiliar, la cual se reporta como normal. Al quinto día de manejo antibiótico, se realizó control ecográfico encontrando cálculo en la vesícula biliar de 3 mm sin evidencia de colecistitis (fig. 1); en este momento, la paciente se encontraba asintomática, por lo que se consideró pseudocolelitiasis asociada al uso de ceftriaxona y se continuó el manejo antibiótico asociado a drenaje quirúrgico de la sinusitis. Se tomó control ecográfico al día 8 de antibiótico, encontrando múltiples cálculos biliares; dado que continuaba asintomática, se completaron 14 días de manejo antibiótico egresando de esta hospitalización completamente asintomática.

Se inició seguimiento ecográfico cada 7 días documentando crecimiento del cálculo desde 5 mm el día 14 de inicio de la ceftriaxona hasta 11 mm el día 21 (fig. 2). Tras 20 días desde el egreso (día 34 desde el inicio del antibiótico), la paciente presenta dolor abdominal posprandial, vómito, fiebre, acolia y coluria que se intensifica y la obliga a consultar por urgencias. En el examen de ingreso, el dolor abdominal se localiza en flanco derecho, los paraclínicos mostraron bilirrubina total 2 mg/dl, bilirrubina directa 1,7 mg/dl, fosfatasa alcalina 422 mg/dl, aspartato amino transferasa 313,5 U/ml y alanino amino transferasa 470,9 U/ml; se tomó ecografía hepatobiliar encontrando distensión de la vesícula con microcálculos en su interior, con edema de la pared que sugería colecistitis y dilatación del colédoco. Se solicita tomografía

axial computarizada abdominal, donde se confirman signos de colecistitis con dilatación del colédoco y un cálculo de 3 mm en su interior (figs. 3 y 4). Se considera cuadro de coledocolitiasis y colangitis (fiebre y obstrucción de la vía biliar) asociado al uso de ceftriaxona, se inicia manejo antibiótico con ampicilina/sulbactam y se considera el manejo quirúrgico. Se toma control ecográfico a las 24 h, donde se evidencia microcálculos en la vesícula, sin cálculos a nivel de colédoco; por lo anterior, se contemporiza el manejo quirúrgico; cinco días después, la colangiografía muestra colelitiasis sin cole-

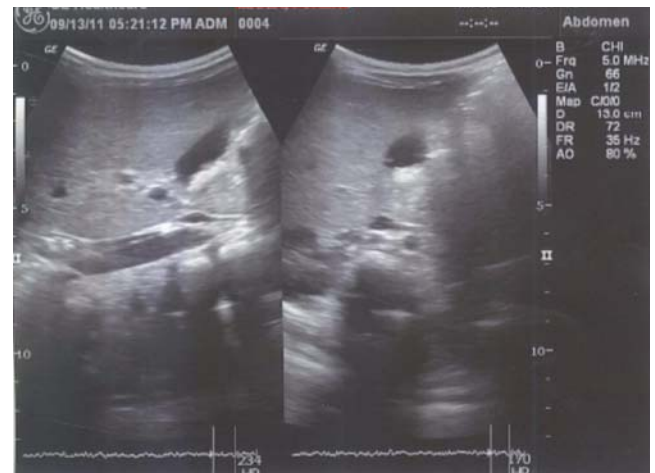

Figura 1 Ecografía de la vesícula biliar el día 5 de tratamiento con ceftriaxona, donde se observa cálculo en su interior.

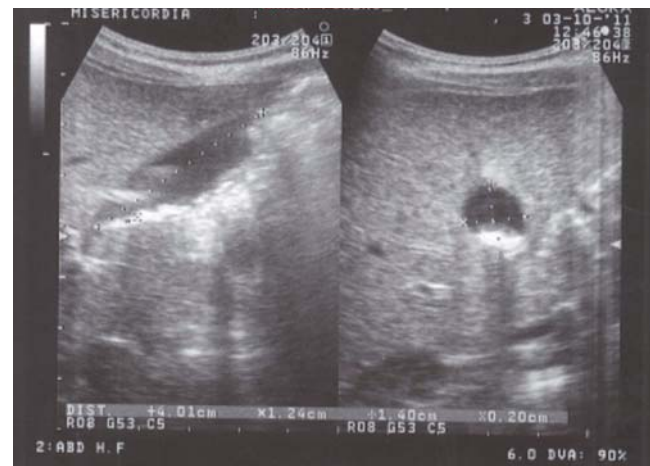


Figura 2 Ecografía de la vesícula biliar el día 21 de tratamiento con ceftriaxona, donde se observa cálculo en su interior de mayor tamaño que en el control anterior.

cistitis y la vía biliar intra y extra hepática fue normal. No se logró evidenciar la eliminación del cálculo por las heces.

La paciente presentó una mejora clínica significativa una semana después del manejo hospitalario y se dio egreso tras permanecer asintomática durante 48 h. Se continuó seguimiento ecográfico cada 7 días evidenciando la desaparición de los microcálculos en el día 55 después de iniciado el manejo con ceftriaxona.

El presente caso hace parte de un estudio prospectivo de búsqueda activa de complicaciones de vía biliar asociado al uso de ceftriaxona en niños que se realizó en el Hospital de la Misericordia.

Discusión

La ceftriaxona, cefalosporina semisintética de tercera generación con acción bactericida, es ampliamente usada en pediatría debido a su espectro de acción, larga vida media y buena penetración en los sitios anatómicos donde se asientan las infecciones más frecuentes^{1,2}. En general,

es un antibiótico bien tolerado, aunque, con frecuencia, en niños que la reciben, se presenta barro biliar y pseudocoliclitiasis²⁻⁴. Este evento se ve favorecido porque cerca del 40% del fármaco es eliminado por la bilis sin modificaciones con alta concentración del mismo en la luz de la vesícula biliar (hasta 150 veces la concentración en sangre) donde se comporta como un anión; se presenta combinación y precipitación con las sales insolubles de calcio frente a las cuales tiene una alta afinidad². Se ha descrito que en animales de experimentación, la ceftriaxona afecta a la motilidad de la vesícula biliar haciéndola más lenta, favoreciendo la precipitación con las sales de calcio⁵. Esta cefalosporina se introdujo en el mercado en 1984, y el primer reporte de cálculos en la vesícula asociada a su uso se dio en 1986⁶; desde 1988, se describe el carácter autorresolutivo de este cuadro, que ocurre entre 2 y 63 días después de la suspensión del fármaco^{7,8}.

La formación de barro biliar y litiasis en la edad pediátrica no es un evento frecuente a menos que esté asociado a eventos hemolíticos, fibrosis quística, hipercolesterolemia o uso prolongado de nutrición parenteral total⁹. Hoy en día, la detección de precipitaciones en la vesícula biliar asociada al uso de ceftriaxona en niños es un evento relativamente frecuente, ocurre en el 15 a 57% de todos los pacientes a los que se les administra, en la mayoría de los casos cursa como asintomática y autorresolutiva^{3,8-14}.

Tratamientos prolongados¹⁰ (más de 5 días), altas dosis en menores de 12 meses (dosis iguales o superiores a 100 mg/kg/día), con ayuno prolongado¹¹ o con cualquier condición que produzca vaciamiento lento de la vesícula biliar (nutrición parenteral total o cirugía abdominal mayor), favorecen este proceso de precipitación^{2,15}. Un estudio prospectivo encontró en 55 niños sometidos a cirugía una incidencia de pseudocoliclitiasis del 26% sin relación con la duración del ayuno¹⁵. Cuando existe deterioro de la función renal, dado que el 60% del fármaco es eliminado por esta vía, existe igualmente un aumento del riesgo.

En pacientes con hipercalcemia, se presenta un aumento de la eliminación de este ion en las sales biliares aumentando la probabilidad de precipitación con el uso de ceftriaxona¹⁶. El tiempo de infusión del fármaco parece tener relación con la ocurrencia de coliclitiasis y barro biliar, pues cuando es corto (3 a 5 minutos) se presenta en el 55% de los pacientes y cuando se infunde en 30 minutos o más se presenta en el 29%⁹. Existen muy pocos casos en la literatura que reporten barro biliar y cálculos biliares en adultos asociados al uso de ceftriaxona^{17,18}, pero la incidencia parece ser similar¹⁸.

Cuando se presenta pseudocoliclitiasis asociada al uso de ceftriaxona, la mayoría de los casos cursan como asintomáticos¹³ o mínimamente sintomáticos¹⁹ y de resolución espontánea, solo al suspender el uso del fármaco^{6,11-13}; sin embargo, existen reportes en la literatura de cuadros tan severos como colecistitis necrozante²⁰. Un estudio prospectivo realizado en Turquía⁹ mostró en 38 pacientes a quienes se administró ceftriaxona a dosis de 100 mg/kg/día, anomalías ecográficas en la vesícula en 14 (36,8%), siendo el hallazgo más frecuente la coliclitiasis (11 casos); solo 1 caso presentó sintomatología sugestiva⁹. En este mismo país, e igualmente de forma prospectiva, se evaluaron 118 niños que recibieron ceftriaxona, encontrando pseudocoliclitiasis en el 17% de ellos¹³. Otra investigación prospectiva evaluó a 44 niños,

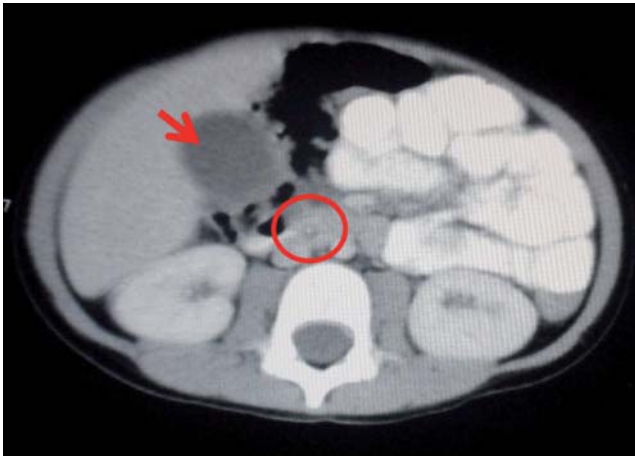

Figura 3 Tomografía axial computarizada abdominal donde se evidencia dilatación de la vesícula biliar y edema de la pared (flecha) y dilatación del colédoco con cálculo de 3 mm en su interior (círculo).

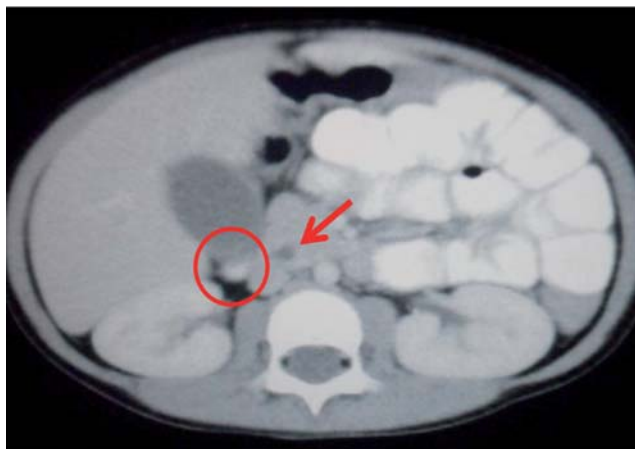

Figura 4 Tomografía axial computarizada abdominal donde se evidencia dilatación proximal del colédoco (flecha) y un cúmulo de microcálculos en zona declive de la vesícula biliar (círculo) dilatada con engrosamiento de sus paredes.

encontrando que en el 25% se presentó pseudocolicitiasis asociada al uso de ceftriaxona; de estos, el 54,5% se desarrolló en los primeros 3 días de uso, se documentó resolución completa de los cálculos en promedio a los 15 días (8 a 23 días) de suspender el fármaco¹¹.

Conclusiones

La pseudocolicitiasis asociada al uso de ceftriaxona en niños es un evento adverso frecuente; a pesar de que suele ser asintomática y de resolución espontánea, es importante realizar un seguimiento de los pacientes que la presentan pues, eventualmente, pueden presentarse complicaciones serias.

Financiación

Manuscrito financiado por la Fundación HOMI-Hospital de la Misericordia.

Conflicto de intereses

Los autores declaran que no tienen ningún conflicto de intereses.

Bibliografía

1. Chadwick EG, Connor EM, Shulman ST, Yogev R. Efficacy of ceftriaxone in treatment of serious childhood infections. *J Pediatr*. 1983;103:141-5.
2. Stevens R, Rodman P, Rodman J. Pharmacokinetics of antimicrobial therapy. *Sem Ped Infect Dis*. 1998;4:273-80.
3. Olóndriz O. Pseudolitis vesicular transitoria (barro biliar) como complicación del tratamiento con ceftriaxona. *Bol S Vasco-Nav Pediatr*. 2002;36:38-9.
4. Araz N, Okan V, Demirci M, Araz M. Pseudolithiasis due to ceftriaxone treatment for meningitis in children: report of 8 cases. *Tohoku J Exp Med*. 2007;211:285-90.
5. Arpacık M, Ceran C, Kaya T, Karadaş B, Saraç B, Köylüoğlu G. Effects of ceftriaxone sodium on in vitro gallbladder contractility in guinea pigs. *J Surg Res*. 2004;122:157-61.
6. Schaad UB, Tschäppeler H, Lentze MJ. Transient formation of precipitations in the gallbladder associated with ceftriaxone therapy. *Pediatr Infect Dis*. 1986;5:708-10.
7. Schaad UB, Wedgwood-Krucko J, Tschäppeler H. Reversible ceftriaxone-associated biliary pseudolithiasis in children. *Lancet*. 1988;2:1411-3.
8. Papadopoulou F, Efremidis S, Karyda S, Badouraki M, Karatza E, Panteliadis C, et al. Incidence of ceftriaxone-associated gallbladder pseudolithiasis. *Acta Paediatr*. 1999;88:1352-5.
9. Bör O, Dinleyici EÇ, Kebapçı M, Aydogdu SD. Ceftriaxone-associated biliary sludge and pseudocholelithiasis during childhood: a prospective study. *Pediatr Int*. 2004;46:322-4.
10. Soysal A, Erişov K, Akpınar I, Bakır M. Biliary precipitation during ceftriaxone therapy: frequency and risk factors. *Turk J Pediatr*. 2007;49:404-7.
11. Öztürk A, Kaya M, Zeyrek D, Öztürk E, Kat N, Ziyhan SZ. Ultrasonographic findings in ceftriaxone-associated biliary sludge and pseudolithiasis in children. *Acta Radiol*. 2005;46:112-6.
12. Alehossein M, Nasoohi S, AkhtarKhavari H. Ceftriaxone Induced Biliary Pseudolithiasis in children: Report of 14 Cases. *Iran J Pediatr*. 2008;18:31-7.
13. Palanduz A, Yalçın I, Tonguç E, Güler N, Oneş U, Salman N, et al. Sonographic assessment of ceftriaxone-associated biliary pseudolithiasis in children. *J Clin Ultrasound*. 2000;28:166-8.
14. Bustos R, Barrientos L, Fernández P. Pseudolithiasis biliar inducida por ceftriaxona. *Rev Chil Pediatr*. 2001;72:40-4.
15. Ceran C, Öztoprak I, Cankorkmaz L, Gümüş C, Yıldız T, Köylüoğlu G. Ceftriaxone-associated biliary pseudolithiasis in paediatric surgical patients. *Int J Antimicrob Agents*. 2005;25:256-9.
16. Zaki SA, Shanbag P. Biliary pseudolithiasis secondary to ceftriaxone therapy. *Indian J Pharmacol*. 2010;42:193-4.
17. Bickford CL, Spencer AP. Biliary sludge and hyperbilirubinemia associated with ceftriaxone in an adult: case report and review of the literature. *Pharmacotherapy*. 2005;25:1389-95.
18. Heim-Duthoy K, Caperton E, Pollock R, Matzke G, Enthoven D, et al. Apparent biliary pseudolithiasis during ceftriaxone therapy. *Antimicrob Agents Chemother*. 1990;34:1146-9.
19. Kutuya N, Ozaki Y. A symptomatic child with ceftriaxone-associated biliary pseudolithiasis. *J Med Ultrasonics*. 2008;35:125-8.
20. Kathleen S, Puder G. Acute necrotizing cholecystitis: a rare complication of ceftriaxone-associated pseudolithiasis. *Pediatr Surg Int*. 2006;22:562-4.